Cambios en la sensibilidad al contraste *tras cirugía PRK*

› **Mercedes Lluch Serra**[1]
O.C. 17.674

› **Alberto de Castro Capella**[2]

› **Susana Ortí Navarro**[3]
O.C. 11.698

› **Mª José Alegre Gómez**[1]
O.C. 10.886

[1] *Máster en Optometría Clínica e Investigación.*

[2] *Oftalmólogo.*

[3] *Doctora en Optometría y Ciencias de la Visión.*

Objetivos. Evaluar el efecto de la cirugía láser, queratectomía fotorrefractiva (PRK), sobre la sensibilidad al contraste (SC), tanto en visión fotópica como en visión escotópica, a los tres meses de la cirugía.

Método. Se midió la SC con la unidad CSV-1000E, tanto en visión fotópica como escotópica, de 24 ojos intervenidos de PRK con miopía y astigmatismo una semana antes y a los 3 meses de la intervención.

Resultados. La SC disminuyó ligeramente tanto en visión fotópica como escotópica, pero sin diferencias estadísticamente significativas ($p>0.05$).

Conclusiones. Los cambios en la SC a los 3 meses de la intervención con PRK no fueron significativos, aunque ligeramente superiores en las frecuencias espaciales bajas en visión escotópica.

PALABRAS CLAVE

Sensibilidad al contraste, Queratectomía fotorrefractiva (PRK), Láser, Miopía, Astigmatismo.

INTRODUCCIÓN

Son muchos los pacientes que acuden a la clínica debido a que quieren eliminar su dependencia de la corrección óptica, tanto de gafas como de lentes de contacto.

Las técnicas de cirugía refractiva, queratomileusis por láser in situ (LASIK) y queratectomía fotorrefractiva (PRK), tienen como finalidad eliminar dicha dependencia, modificando la superficie corneal, sin actuar sobre el resto de estructuras internas del ojo[1,2].

La función visual generalmente es medida por la agudeza visual (AV), que determina el detalle más pequeño que puede ser visto con un alto contraste. Por lo tanto, determina la capacidad de una persona para detectar pequeños detalles bajo condiciones de contraste máximo. Los objetos tienen varios niveles de

Figura 1. *Aplicación de láser excímer en la técnica PRK.*

contraste, así como distintos tamaños. Por ello, existen personas que, a pesar de tener buena AV, refieren contar con una visión pobre. La sensibilidad al contraste (SC) se podría definir como la capacidad de detectar diferencias de luminosidad entre zonas contiguas.[3]

Los pacientes intervenidos con cirugía refractiva PRK se diferencian de otro tipo de pacientes quirúrgicos oftalmológicos, pues suelen ser individuos jóvenes que tienen una excelente AV con su corrección óptica. Algunos de ellos, a pesar de conseguir una AV excelente tras la cirugía PRK, no están satisfechos con el resultado de la intervención. Por ello, a la hora de determinar la función visual de los pacientes, se considera la medición de la SC como una prueba más sensible que la AV.

Hay que tener presente que en la actualidad, aunque se trata de técnicas de eficacia suficientemente contrastada, tanto en España como en el resto del mundo, no están exentas de diferentes complicaciones. Dichas complicaciones, pueden ser, entre otras, visión doble y borrosidad por descentramientos a la hora de aplicar el láser, opacidades corneales e infecciones.[1,2,4]

Se decidió intervenir con la técnica PRK debido a que existe mayor integridad corneal tras dicha cirugía. Al no realizarse ningún corte corneal que pueda provocar futuros desplazamientos o infecciones,[2,4,5] también evitamos la posible formación de estrías o crecimientos epiteliales. Además, existe un menor consumo de tejido, en comparación con otras técnicas quirúrgicas, para un mismo defecto refractivo[4,7,8] (**Figura 2**). A estas ventajas de la ablación de superficie hay que añadir la disminución de incidencia de ojo seco, al no seccionarse profundamente los plexos corneales profundos y ser más rápida su regeneración, y la disminución de complicaciones isquémicas al no emplearse anillo de succión. La posibilidad de lesión del nervio óptico es menor.[4,7]

En la actualidad, existe una mayor cantidad de estudios previos que han evaluado la calidad visual a través de la SC tras cirugía refractiva LASIK, y menos que la hayan valorado tras cirugía PRK, debido a que el LASIK ha sido la técnica más utilizada por los cirujanos en los últimos 15 años.

Debido a la alteración provocada en la córnea con todo tipo de cirugía láser, la finalidad del presente estudio fue evaluar el efecto que puede tener la cirugía PRK en la SC, tanto en condiciones fotópicas como escotópicas, a los 3 meses de la intervención.

Figura 2. *Técnica PRK y LASIK con creación de flap.*

MÉTODOS

En el estudio fueron incluidos 16 pacientes (32 ojos) con miopía inferior a 7 dioptrías (D) y astigmatismo inferior a 5 D. Los criterios de inclusión fueron: pacientes que querían prescindir del uso de corrección óptica, que no presentasen patología ocular o sistémica, que no se hubiesen sometido a cirugía ocular previa, con edades comprendidas entre 26 y 40 años, paquimetría superior a 500 micras, y con radio de curvatura corneal entre 8.6 mm (39.25 D) y 7.82 mm (47.00 D) (**Tabla 1**).

Fueron descartados 8 ojos por diferentes criterios de exclusión: lactancia materna, queratocono, presencia de cataratas y paquimetría inferior a 500 micras, quedando finalmente 26 ojos como muestra.

Todos los ojos fueron intervenidos en la Clínica Oftalmológica Castro (Valencia) entre octubre de 2010 y abril de 2011, con el láser excímero MEL 80 (Zeiss), usando anestesia tópica y técnica PRK con perfil de ablación Tissue Saving. La zona óptica de la ablación se seleccionó en función del diámetro pupilar de cada ojo en condiciones de total oscuridad, el cual fue medido con el analizador Wasca (Zeiss).

Los pacientes fueron sometidos a una evaluación clínica preoperatoria al día, a la semana, al mes y a los 3 meses de la intervención. Antes de la intervención se realizó un examen ocular completo a todos los pacientes, que incluyó refracción manifiesta y ciclopléjica, topografía corneal, recuento endotelial, medida de AV monocular con y sin corrección, tonometría de aire, examen con lámpara de hendidura, medida del diámetro pupilar con analizador Wasca, valoración de secreción y estabilidad lagrimal (Test de Schirmer y BUT), SC, paquimetría ultrasónica y oftalmoscopía. También se evaluó la SC monocular preoperatoria y a los 3 meses de la intervención, con la mejor corrección, tanto en condiciones fotópicas como escotópicas. El test empleado para la medida de la curva de SC fue la unidad de SC CVS-1000E. Este test mide la capacidad del paciente para detectar diferencias en luminancia (contraste) entre barras de ondas sinusoidales y su fondo (**Figura 3**), y ya ha sido empleado en estudios previos.[6,9]

Tabla 1. *Características de los pacientes (SD=desviación estándar; D=dioptrías).*

Característica	Media± SD (Rango)
Edad (años)	31.69±5.72 (22-40)
Género (masc./fem.)(%)	46.01/53.99
Esfera preop. (D)	-3.47±1.78 (-1-7.25)
Cilindro preop. (D)	-0.70±0.64 (-2.25-0)

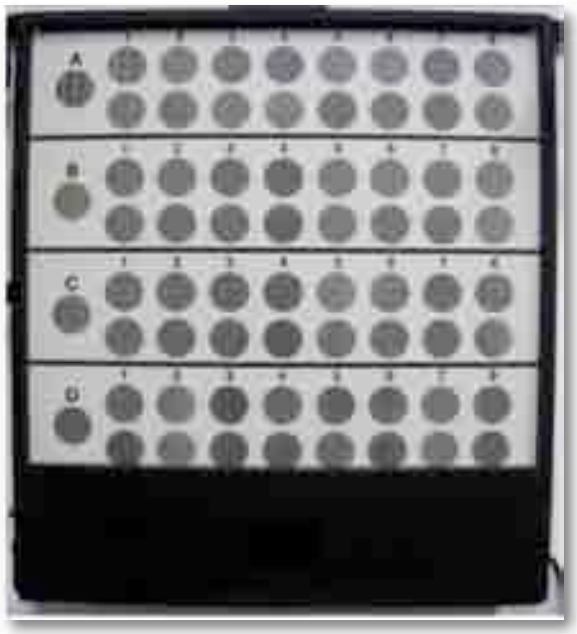

Figura 3. *Unidad CSV-1000E.*

En cada examen, la SC fue medida en cuatro frecuencias espaciales de 3, 6, 12 y 18 ciclos/grado (cpg) (A, B, C, D). Cada sección del test está iluminada individualmente, pudiendo ser aislada en la prueba. La clave de este test es un cambio de contraste uniforme a lo largo de las imágenes del mismo. El CSV-1000E utiliza tamaños iguales de paso logarítmico de un cambio del 40% entre imágenes adyacentes. La distancia entre el paciente y la unidad fue de 2,4 m.

Al paciente se le pide que identifique las rejillas o barras de onda sinusoidal en cada frecuencia espacial hasta que falla al reconocer las barras, y la última imagen que sea capaz de ver (del 1 al 8) es el nivel de umbral al contraste. Se

Tabla 2. *Disminución de SC para las distintas frecuencias espaciales (SC=sensibilidad al contraste).*

Frecuencia espacial (cpg)	Disminución SC FOTÓPICA	Valor p	Disminución SC ESCOTÓPICA	Valor p
3	1.46 %	0.75	7.80%	0.11
6	0.59%	0.89	7.55%	0.08
12	4.98%	0.46	4.15%	0.45
18	4.64%	0.46	1.72%	0.75

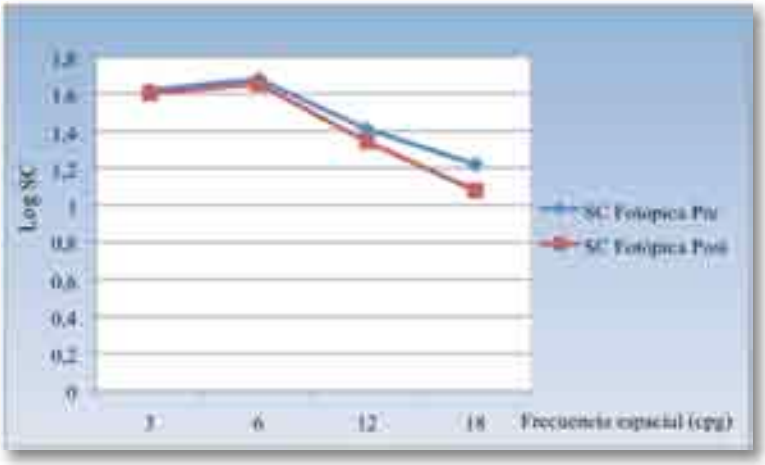

Figura 4. *SC fotópica preoperatoria y postoperatoria (SC=sensibilidad al contraste).*

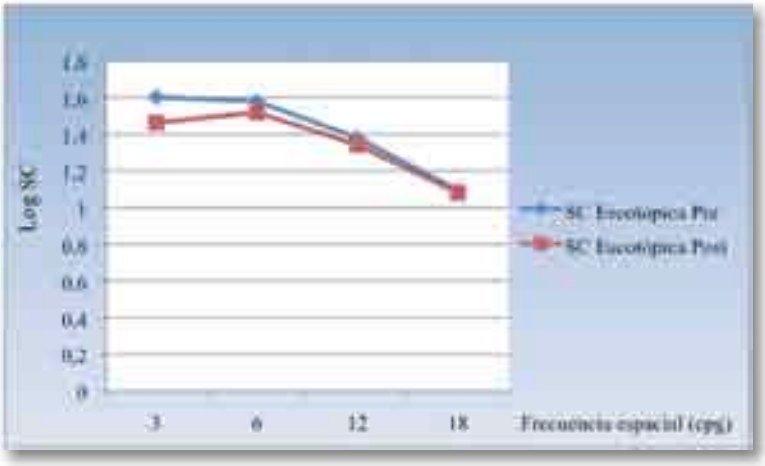

Figura 5. *SC escotópica preoperatoria y postoperatoria (SC=sensibilidad al contraste).*

marca una cruz en el valor correspondiente para cada frecuencia en la tabla de resultados de la SC.

El análisis estadístico fue realizado empleándose un test t-Student para muestras apareadas. Las diferencias de SC pre y postoperatorias fueron consideradas estadísticamente significativas cuando el valor de p obtenido fue inferior a 0.05.

RESULTADOS

Tras evaluar la SC en visión fotópica a los 3 meses de la intervención de cirugía PRK, observamos que hubo una ligera reducción en la SC postoperatoria respecto a la preoperatoria, siendo superior esta reducción en las frecuencias espaciales altas (**Tabla 2** y **Figura 4**) ($p > 0.05$).

En visión escotópica también existió una pequeña disminución de la SC postoperatoria, un poco mayor en las frecuencias espaciales bajas, pero estas diferencias tampoco fueron estadísticamente significativas en ninguna de las frecuencias espaciales evaluadas (**Figura 5**).

DISCUSIÓN

Después de finalizar el estudio, se pudo comprobar que realmente no hay una pérdida clínicamente significativa en la SC en pacientes miopes y miopes compuestos operados de PRK que haga tener una sintomatología anómala de la visión, como halos y visión distorsionada, que afecte a su vida cotidiana, como cabría esperar por la modificación de las estructuras corneales que tiene lugar tras la ablación del láser.[2,4,6-8]

Estudios recientes[10] han constatado que, a medida que la pupila aumenta de tamaño en condiciones escotópicas, existe una disminución de la SC sobre todo en frecuencias espaciales bajas, coincidiendo con los resultados del presente estudio. Esto podría llegar a explicar por qué los pacientes operados con esta técnica tienen mayores dificultades en la visión nocturna.

Esta pérdida en la SC puede ser debida al aumento del tamaño de la pupila y a la forma de la córnea después de una ablación con PRK.

El significado clínico de esta pérdida es difícil de determinar, porque depende del estilo de vida del paciente y sus necesidades visuales.

En el presente estudio, podemos destacar un escaso tamaño de la muestra. Esto implica una limitación que nos hace obtener unas conclusiones no del todo fiables. Por todo ello, es importante comparar los resultados obtenidos con otros estudios que evalúen estos cambios en la SC.

Wallau y colaboradores[6] también emplearon el test de CSV-1000E para comparar los resultados visuales en 88 ojos intervenidos con PRK y LASIK, obteniendo mejores resultados tanto de AV sin corrección como de SC con la técnica PRK que con LASIK a los 6 meses de la intervención.

En un estudio reciente, Lorente-Velázquez y colaboradores[11] evaluaron la SC en visión fotópica y escotópica, tras cirugía LASIK, en 20 sujetos a los 15 días y a los 6 meses de la intervención quirúrgica. Los resultados indicaron que los valores de SC, obtenidos a los 6 meses de la intervención, fueron bastante estables tanto en visión fotópica como escotópica.

En el estudio de Barreto y colaboradores[12], que comparaban los cambios de SC entre la técnica quirúrgica LASIK y PRK, no se observaron diferencias significativas de SC entre ambas técnicas, en visión fotópica y escotópica, tanto a los 3 meses de la intervención como un año después.

Slade y colaboradores[5] también realizaron un estudio comparativo de ambas técnicas (LASIK y PRK), en el que evaluaron las diferentes funciones de tipo visual, en la que se incluía la SC. Las conclusiones a las que llegaron fueron que, a los tres meses de la intervención, la función visual se igualaba con ambas técnicas, y en la SC tampoco encontraron diferencias significativas.

Miraftab y colaboradores[1] evaluaron los cambios en la SC, con el test CSV-1000E, en 41 pacientes intervenidos con LASIK y no obtuvieron una disminución significativa de la SC a los 3 meses de la intervención.

Podemos concluir que se producen cambios en la SC tras cirugía refractiva PRK, pero estos cambios no son estadísticamente significativos, y se producen tanto en visión fotópica como escotópica, siendo superiores en condiciones de baja iluminación para frecuencias espaciales bajas. Este hecho representa otra ventaja de la técnica PRK.

Futuros estudios deberían evaluar los cambios en la SC tras cirugía PRK con una muestra más amplia, realizando también un test de satisfacción para valorar las posibles repercusiones de estos cambios en la vida del paciente.

Bibliografía

1. Miraftab M, Seyedian MA, Hashemi H. Wavefront-Guided vs Wavefront-Optimized LASIK: A Randomized Clinical Trial Comparing Contralateral Eyes. J Refract Surg. 2010 Sep 1:1-6.
2. Buratto L, Brint S. LASIK. Técnicas quirúrgicas y complicaciones. Thorefore NJ: SLACK Incorporated; 2000: 65-70.
3. Elliott DB. Contrast Sensitivity and Glare Testing. In: Benjamin WJ. Borish´s Clinical. Refraction. St Louis: Butterworth-Heinemann-Elsevier; 1998: 247-288.
4. Shojaei A, Mohammad-Rabei H, Eslani M, Elahi B, Noorizadeh F.Long-term evaluation of complications and results of photorefractive keratectomy in myopia: an 8-year follow-up.Cornea. 2009 Apr;28(3):304-10.
5. Slade SG, Durrie DS, Binder PS. A prospective, contralateral eye study comparing thin-flap LASIK (sub-Bowman keratomileusis) with photorefractive keratectomy. Ophthalmology. 2009 Jun; 116(6):1075-82.
6. Wallau AD, Campos M. Photorefractive keratectomy with mitomycin C versus LASIK in custom surgeries for myopia: a bilateral prospective randomized clinical trial. J Refract Surg, 2008; 24(4): 326-36.
7. Bricola G, Scotto R, Mete M, Cerruti S, Traverso CE. A 14-year follow-up of photorefractive keratectomy. J Refract Surg. 2009 Jun;25(6):545-52.
8. de Medeiros FW, Mohan RR, Suto C, Sinhá S, Bonilha VL, Chaurasia SS, Wilson SE. Haze development after photorefractive keratectomy: mechanical vs ethanol epithelial removal in rabbits.J Refract Surg. 2008 Nov;24(9):923-7.
9. Loukotová V, Vlková E, Horácková M, Tokosová E, Pirnerová L, Hlinomazová Z, Dvoráková D, Němec J. [Changes of higher order aberrations and contrast sensitivity after standard photorefractive keratectomy]. Cesk Slov Oftalmol. 2009 Oct;65(5):176-81.
10. Sakata N, Tokunaga T, Miyata K, Oshika T. Changes in contrast sensitivity function and ocular higher order aberration by conventional myopic photorefractive keratectomy. Jpn J Ophthalmol. 2007 Sep-Oct;51(5):347-52. Epub 2007 Oct 5.
11. Lorente-Velázquez A, Nieto-Bona A, Collar CV, Gutierrez Ortega AR.Intraocular straylight and contrast sensitivity (1/2) and 6 months after laser in situ keratomileusis. Eye Contact Lens. 2010 May; 36(3):152-5.
12. Barreto J Jr,Barboni MT, Feitosa-Santana C, Sato JR, Bechara SJ, Ventura DF, Alves MR.Intraocular Straylight and Contrast Sensitivity After Contralateral Wavefront-Guided LASIK and Wavefront-Guided PRK for Myopia.Refract Surg. 2009 Oct 12:1-6.